



Università degli Studi di Messina
Dipartimento di Scienze Pediatriche Mediche e
Chirurgiche



UOC di Genetica e Immunologia Pediatrica
Direttore Prof. Carmelo Salpietro
Scuola di Specializzazione in Genetica Medica
Direttore Prof.ssa Teresa Arrigo

Sala Conferenze Ospedale R. Guzzardi - Vittoria (Rg)

*Percorsi
Pediatrici
del
Val di Noto
2015*

31 Gennaio - 14 Febbraio - 28 Febbraio - 14 Marzo

*Vittoria
31.01.2015*

Caterina Pidone

Caso Clinico ALEX 12 ANNI

Genitori non consanguinei

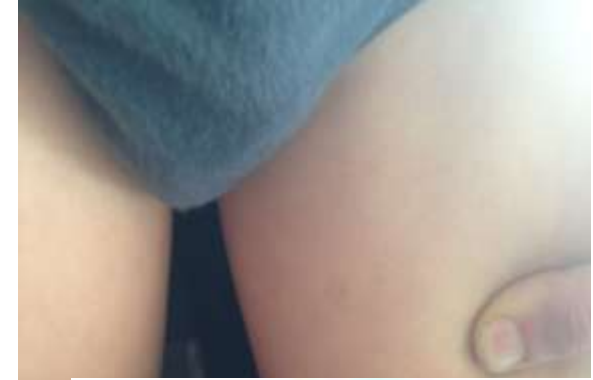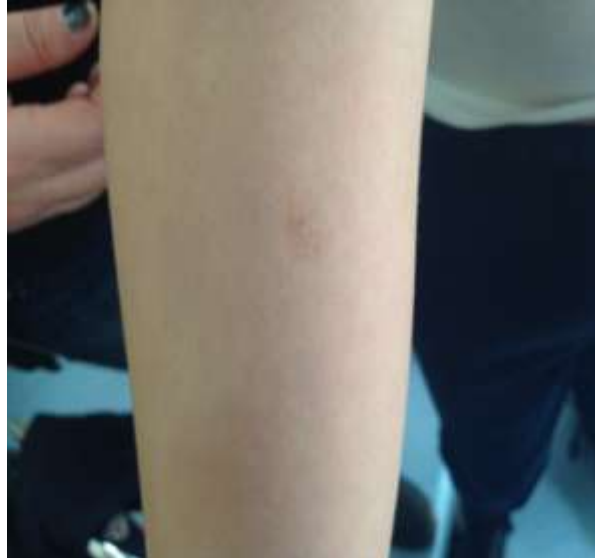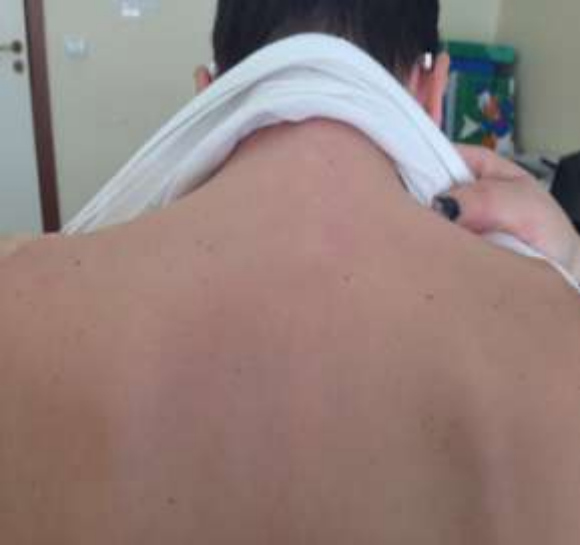Anamnesi familiare negativa

Padre "lentiginosi" diffusa (volto + dorso) nei primi anni di vita, poi riferita scomparsa in età adolescenziale di quella sul volto

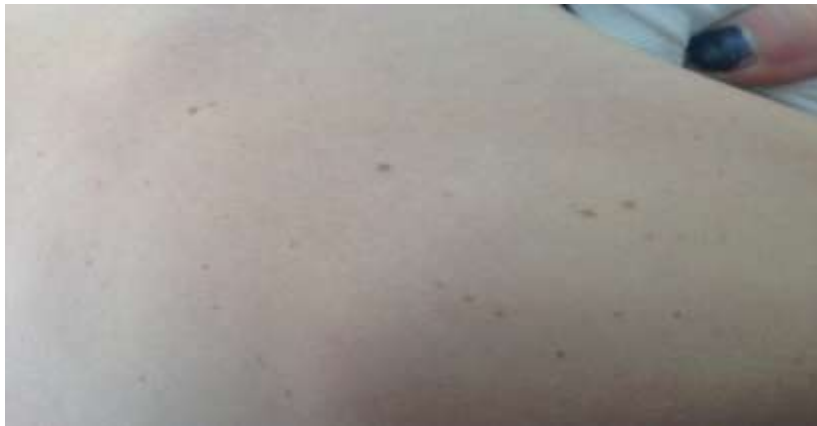Zio paterno lentiginosi

Esame fenotipico: cc 52 cm (10-25°C)

Lentiginosi in sede dorsale. Due macchie iperpigmentate (braccio destro + coscia sinistra di circa 1 cm)



SOSPETTO DIAGNOSTICO ???



Caso Clinico ALEX 12 ANNI

Anamnesi personale

5 anni: miopia (follow-up annuale)


Controllo oculistico: riscontro occasionale di "piccoli amartomi a capocchia di spillo a livello dell'iride con depositi di pigmento sulla cristalloide" (bilateralmente: OD>OS)

II valutazione:

"OD: camera ant dell'iride piccoli noduli con caratteristiche e forma dei noduli di Lisch.

OS: nella norma"

Alex: Sospetto diagnostico **Neurofibromatosi ???**



In Letteratura descritte forme
in mosaico → NF segmentale


generalizzate
poco gravi

- Indian J Dent. Sept 2014; **Segmental neurofibromatosis**
Galhotra, Singla

- Ophthalmological Medic Dec 2011 **Multiple, Unilateral**
Lisch Nodules in the Absence of Other Manifestations of
Neurofibromatosis Type 1 Adams, Darling

- **Noduli iridei di Lisch in neurofibromatosi di tipo 1** Dec 2011
Melis L. , Pala S.

- Bull Soc Belge Ophtalmol. 2005 **Clinical and genetic significance**
of unilateral Lisch nodules. Ceuterick, Smets



localizzate



Noduli iridei di Lisch

Amartomi melanocitici asintomatici dell'iride

Cellule fusiformi contenenti quantità variabili di pigmento
DD altri noduli iridei: nevi, melanomi, noduli infiammatori e malformazioni

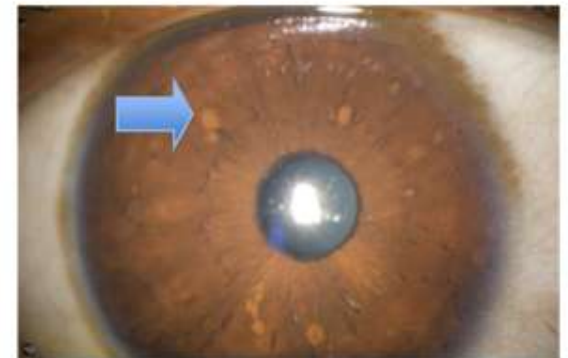
Lesioni bombate, giallo-arancione, in genere multiple, disseminate

Lampada a fessura (difficili da vedere ad occhio nudo)

Comparsa e numero: età dipendenti (dopo i 6 anni)

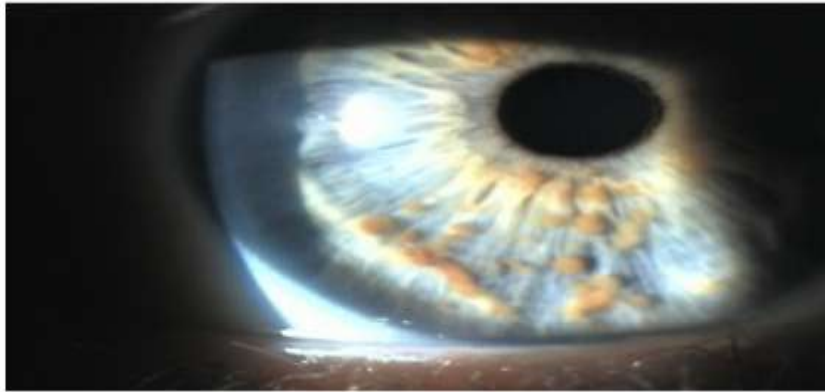Le cellule che costituiscono i noduli iridei sono le stesse del neurofibroma

(fibroblasti e cellule di Schwann)
→ neurofibromi a livello irideo



Neurofibromatosi segmentale in Letteratura

-Case Reports in Ophthalmological Medicine Dec 2011
Multiple, Unilateral Lisch Nodules in the Absence of Other Manifestations of Neurofibromatosis Type 1 Adams, Darling



Unilateral Lisch nodules
are rare

... in cases of segmental neurofibromatosis, found associated with other pigmentary changes or neurofibromas...



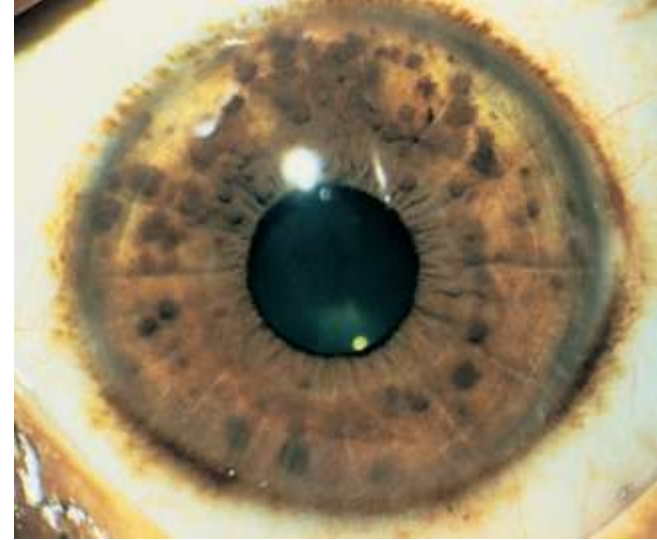
... Although isolated Lisch nodules are rare, their presence warrants a thorough evaluation for NF1...

Neurofibromatosi segmentale in Letteratura

Bull Soc Belge Ophtalmol. 2005

Clinical and genetic significance of
unilateral Lisch nodules.

Ceuterick , Smets



Unilateral Lisch nodules observed in 4 cases/59 pt: one child initially unilateral developed bilateral Lisch nodules by the age of 9



... isolated Lisch nodules are very rare,
their presence warrants a thorough patient history
and clinical examination to either confirm or exclude
generalised or segmental Neurofibromatosis type 1

Tornando ad Alex ...

- Eseguita indagine genetica per NF (in corso)
- In attesa del referto...
 - patologia multisistemica
 - comparsa età-correlata di vari segni e sintomi
 - evolutività nel corso degli anni si può manifestare con molte complicanze



proseguirà follow-up

clinico/ laboratoristico/strumentale

Cute

Rachide

Vista

Organi interni

Monitorare i progressi scolastici ...

GRAZIE

PER LA CORTESE

ATTENZIONE !!!

